39 CONGRESO NACIONAL SENPE
SOCIEDAD ESPAÑOLA DE NUTRICIÓN CLÍNICA Y METABOLISMO
DEL 15 AL 17 MAYO
PALMA
Mallorca (Illes Balears)
congreso-senpe.com
2024

EVALUACIÓN MORFOFUNCIONAL DEL ANCIANO CON FRACTURA DE CADERA CON SUPLEMENTACIÓN HIPERCALÓRICA/HIPERPROTEICA: CAMBIOS EN LA ECOGRAFÍA NUTRICIONAL (ESTUDIO IRENE)

JM García Almeida[1] , R Fernández Jiménez[1] , IM Vegas Aguilar[1] , A Galan[2] , S García Rey[3] , María del Carmen Roque Cuéllar[3] , Roser De Castellar Sansó[4] , Jesús Delgado Ojeda[4] , Pedro Pablo García Luna[3] ;

1: Endocrinología y Nutrición, Hospital Virgen de la Victoria de Málaga, Málaga, Spain - 2: Cirugía Ortopédica y Traumatológica, Hospital Virgen de la Victoria de Málaga, Málaga, Spain - 3: Unidad de Nutrición, Hospital Virgen del Rocío, Sevilla, Spain - 4: Medical Affairs, Scientific Department, Laboratorios Ordesa, S.L., Sant Boi De Llobregat, Barcelona, Spain

INTRODUCCIÓN

El anciano/a con fractura de cadera de bajo impacto suele presentar malnutrición o está en riesgo de padecerla, hecho que conlleva morbimortalidad e impacta en su calidad de vida. La pérdida de músculo durante la convalecencia contribuye al deterioro funcional.

La ecografía nutricional (masa magra /masa grasa) permite la evaluación clínica en estos pacientes. La ecografía del recto anterior del cuádriceps (EcoRAC) ha demostrado buena correlación con la fuerza y las pruebas funcionales. La medida del tejido adiposo subcutáneo aporta información sobre la reserva energética.

OBJETIVOS

Evaluar los efectos de un suplemento hiperproteico e hipercalórico en pacientes ancianos intervenidos de fractura de cadera de bajo impacto, asociados a los cambios morfofuncionales evaluados con ecografía nutricional..

MATERIAL Y MÉTODOS

Ensayo clínico multicéntrico, aleatorizado, controlado, con placebo, doble ciego en el que se incluyeron 85 sujetos >65 años: 45 con suplemento (grupo E) y 40 controles (grupo C) sometidos a cirugía por fractura de cadera.

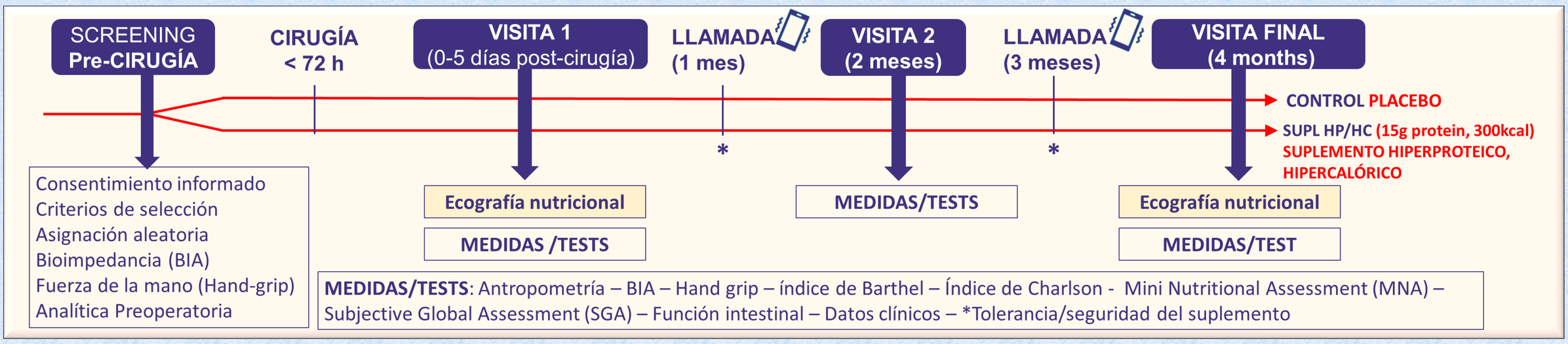

RESULTADOS

Características basales	SUPL HP/HC (n=45)	CONTROL (n=40)	p
Edad media: años (DT)	80,6 (6,8)	80,7 (7,3)	P=0,917
Sexo: Mujer/Hombre (n)	32/12	34/6	p(χ2)= 0,125
Fractura: Intracap/Extracapsular (n)	20 / 25	17 / 23	p(χ2) = 0,857
Tipo prótesis: [1]/[2]/[3]/[4] (n)	23 / 3 / 13 / 6	17 / 3 / 10 / 10	p(Fisher)= 0,582
Antropometría:			P(mediana)
IMC: Kg/m2 (SD)	27,1 (4,6)	27,4 (4,1)	P=0,451
Perím. braquial: cm (SD)	27.1(4,3)	27 (2,7)	P=0,274
Perím. pantorrilla: cm (SD)	31,7 (14,3)	29,3 (4,7)	p=0,654
Perím. abdominal: cm(SD)	101(7,5)	103 20,8	P=0,666
EcoRAC:			
Área	2,96 (1,17)	2,87(1,15)	P=0,583
Circunferencia	8,18 (1,51)	8,0 (1,39)	P=0,275
Grosor del tendón	0,21 (0,07)	0,17 (0,06)	P=0,689
Ø tejido adiposo subcutáneo	1,16 (0,6)	1,02 (0,45)	P=0,815
Eje X	3,43 (0,57)	3,38 (0,73)	P=0,908
Eje Y	0,95 (0,29)	1,07 (0,58)	P=0,435

Diferencias en la ecografía del cuádriceps entre grupos a los 4 meses

Parámetro ecográfico	Media (E – C)	Mediana (E – C)	IC95%	P-valor
Diferencia del área	-	-0.51	(-1.12, -0.02)	**0.038**
Diferencia de la circunferencia	-0.76	-	(-1.37, -0.15)	**0.0150**
Grosor del tendón	-0.05	-	(-0.17, 0.07)	0.2936
Ø tejido adiposo subcutáneo	-0.007	-	(-0.31, 0.30)	0.9660

Ecografía del recto anterior del cuádriceps

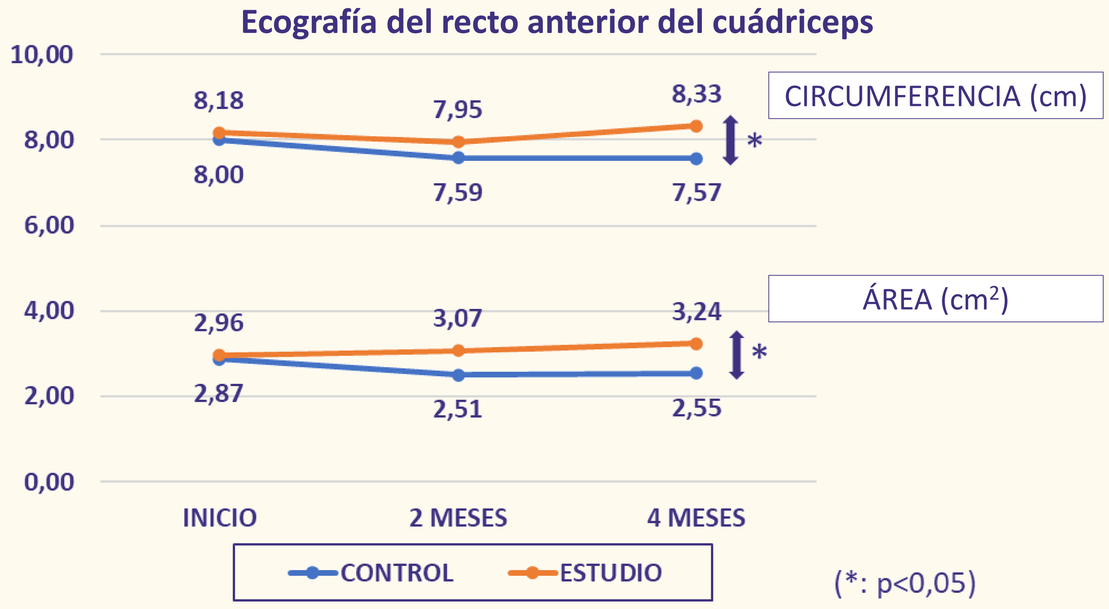

CONCLUSIONES: La intervención precoz con un suplemento hipercalórico e hiperproteico en los pacientes con fractura de cadera puede mejorar su estado nutricional y pronóstico, según se manifiesta en los cambios funcionales favorables detectados con la medición del recto anterior del cuádriceps.

Referencias:
Berger J, Bunout D, Barrera G, de la Maza MP, Henriquez S, Leiva L, et al.Rectus femoris (RF) ultrasound for the assessment of muscle mass in older people. Archives of Gerontology and Geriatrics 2015;61:33-8.
García Almeida JM, García García C, Bellido Castañeda V, Bellido Guerrero D. Nuevo enfoque de la nutrición. Valoración del estado nutricional del paciente: composición y función. [Nutr Hosp 2018;35(N.º Extra. 3):1-14

ORDESA